

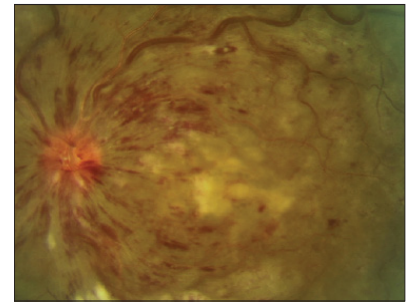


## Oclusión de la Vena Central de la Retina

La oclusión de la vena central de la retina (OVCR) es una obstrucción del flujo sanguíneo en la retina. La OVCR se produce en alrededor de 1 de cada 1000 personas. La obstrucción suele ser temporal, pero los daños y las complicaciones resultantes pueden ser continuos. La complicación más frecuente es el edema macular cistoide, o inflamación en el centro de la retina, que nubla directamente la visión. La segunda complicación más frecuente es la neovascularización de la retina, es decir, el crecimiento de vasos sanguíneos anómalos que pueden provocar hemorragias (hemorragia vítrea) o desprendimientos de retina

### ¿CÓMO SE PRODUCE LA OVCR?

La retina se nutre de un sistema de vasos sanguíneos como un árbol, cuyo tronco se encuentra en el nervio óptico y cuyas ramas se extienden hasta los bordes más alejados de la retina. La oclusión de la vena central de la retina es una obstrucción venosa en el tronco del árbol. En consecuencia, un flujo sanguíneo deficiente se dirige hacia toda la retina. Si bien el flujo sanguíneo suele volver, los vasos sanguíneos de una parte o la totalidad de la retina pueden quedar dañados de forma permanente.



### ¿POR QUÉ SE PRODUCE LA OVCR?

Las principales causas de la OVCR son la edad, la hipertensión arterial, la diabetes y el colesterol alto. Otros factores de riesgo son los anticonceptivos orales y la hipertensión ocular o el glaucoma. En raras ocasiones, la OVCR puede producirse como consecuencia de un trastorno subyacente de la coagulación sanguínea.

### ¿QUÉ ES LA OVCR CON EDEMA MACULAR?

En algunos casos, los vasos sanguíneos dañados pierden líquido (como una manguera agujereada), y este se acumula en el centro de la retina, lo que nubla la visión. Esto se denomina edema macular cistoide (EMC), y el tratamiento (por lo general inyecciones, con menos frecuencia láser o cirugía) se aborda más adelante en este folleto.

### ¿QUÉ ES LA OVCR CON ISQUEMIA MACULAR?

En otros casos, los vasos sanguíneos dañados se cierran, como un árbol al que le podaron las ramas. Las zonas podadas pierden su flujo sanguíneo. Si esto ocurre en el centro de la retina (isquemia macular), la visión puede reducirse de forma permanente. El tratamiento de la isquemia macular es limitado.

### ¿QUÉ ES LA OVCR CON NEOVASCULARIZACIÓN SECUNDARIA?

En algunos casos, la poda del árbol provoca que las partes enfermas de la retina emitan señales de ayuda. Esas señales de ayuda permiten que, en el ojo, crezcan nuevos vasos sanguíneos, pero esos vasos sanguíneos crecen en los lugares equivocados, como en la parte frontal del ojo o fuera de la retina. Los vasos sanguíneos anómalos pueden sangrar hacia el centro del ojo (el vítreo), lo que provoca una disminución de la visión. El tratamiento (en la mayoría de los casos con láser, pero a veces con inyecciones o cirugía) se aborda más adelante en este folleto. En casos graves, los vasos sanguíneos anómalos pueden convertirse en tejido cicatricial que separa físicamente la retina de la pared del ojo, lo que, en ocasiones, requiere una reparación quirúrgica.

## TRATAMIENTO DE LA OVCR Y SUS COMPLICACIONES

### Inyecciones de anti-FCEV

La base del tratamiento de la OVCR con EMC es la inyección de anti-FCEV en el ojo (consulte el folleto separado sobre inyecciones). Los medicamentos anti-FCEV son medicamentos no esteroideos que suprimen la fuga o la proliferación de los vasos sanguíneos dañados. Las inyecciones de anti-FCEV suelen tener que repetirse con regularidad a fin de controlar el edema. Su médico de BARA conversará con usted sobre la frecuencia del tratamiento y la elección de la medicación en su caso particular. Existen varios medicamentos anti-FCEV que se utilizan actualmente para tratar la OVCR con EMC:

- El bevacizumab (Avastin) se utiliza en los ojos de forma no autorizada desde hace más de 15 años.
- El ranibizumab (Lucentis) cuenta con la aprobación de la FDA y es muy similar al bevacizumab.
- Byooviz y Cimerli son medicamentos biosimilares aprobados por la FDA, que se consideran equivalentes a Lucentis.
- El aflibercept (Eylea) está aprobado por la FDA y funciona de forma ligeramente diferente al bevacizumab y al ranibizumab.

Todos estos medicamentos se inyectan en intervalos de un mes o más, según el caso concreto, y todos se consideran seguros y eficaces.

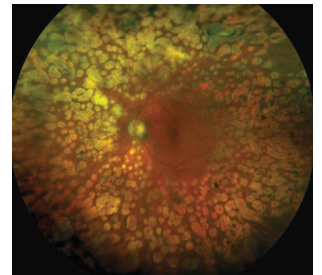
### Inyecciones de esteroides

En general, las inyecciones de esteroides duran más que las de anti-FCEV. Conllevan un riesgo de progresión de las cataratas o de presión ocular elevada. Existen tres medicamentos con esteroides y métodos de administración que se utilizan actualmente para tratar la OVCR con EMC:

- La triamcinolona subtenoniana es una inyección alrededor del lado del ojo, debajo del tejido elástico y transparente de la parte externa del ojo.
- La triamcinolona intravítrea (Triesence) es una inyección de partículas de esteroides en el ojo.
- La dexametasona intravítrea (Ozurdex) es una inyección de un pequeño implante sólido de liberación lenta en el ojo.

### Fotocoagulación con láser

El láser puede utilizarse para tratar la neovascularización en la parte anterior o posterior del ojo en el contexto de la OVCR. La fotocoagulación panretiniana (FPR) es un tratamiento con láser que reseca las regiones periféricas de la retina que perdieron su riego sanguíneo. Se trata de un tratamiento permanente que suele estar destinado a tratar la neovascularización, prevenir el crecimiento ulterior de los vasos sanguíneos anómalos y evitar nuevas hemorragias



**Bay Area Retina Associates**

*Diseases and Surgery of the Retina and Vitreous*

#### Locations

Antioch | Castro Valley | Fremont | Oakland | Pleasanton | San Leandro | Tracy | Vallejo | Walnut Creek

**(800) 5-RETINA (573-8462) | [www.BayAreaRetina.com](http://www.BayAreaRetina.com)**

Bay Area Retina Associates is a group practice of retinal surgeons. All members of the group are board-certified by the American Board of Ophthalmology and have completed fellowship training in the medical and surgical care of retinal diseases. All BARA surgeons have expertise in the treatment of common diseases such as age-related macular degeneration, diabetic retinopathy and retinal detachment, as well as rare diseases. We have served the Bay Area community for 35 years.